

Capitolo 5:

Malattie virali



ricerca



contenuti



stampa



ultimo schermo visto



indietro



prossimo

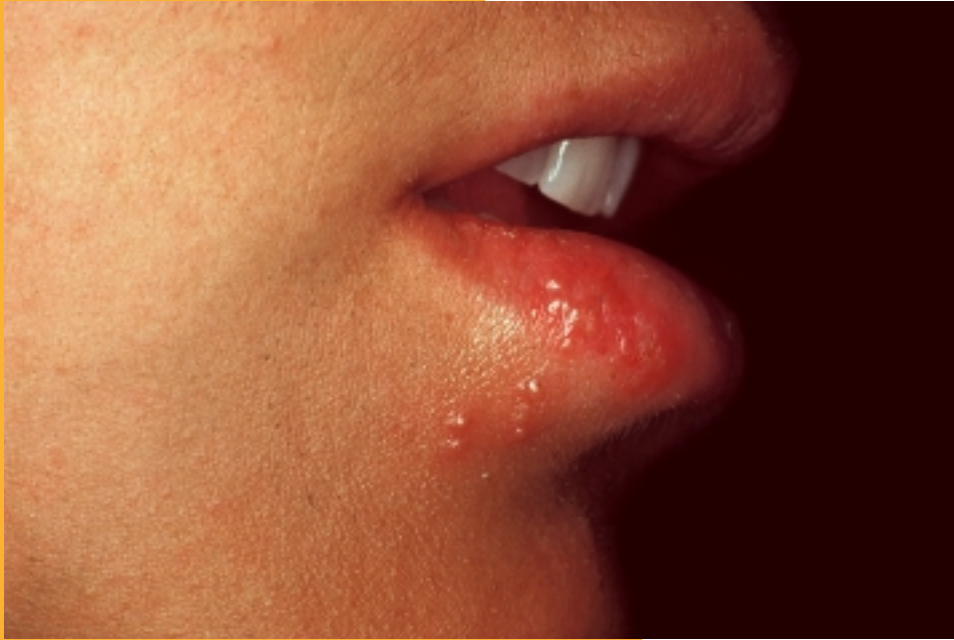lesioni basali

cause

foto

alfabetico

5.1 Gruppo degli herpesvirus



Herpes del tipo I

Herpes facciale

Numerose vescicole disposte a grappolo su fondo eritematoso. Le lesioni sono di solito dolorose e nella maggior parte dei casi precedute da una sensazione di bruciore o prurito. Le vescicole si rompono spontaneamente dopo pochi giorni e seccano in seguito. Le ricorrenze sono tipiche (herpes recidivo), di solito sulla stessa sede.

lesioni basali: Macula eritematosa;
Vescicole

cause: Infezione



ricerca



contenuti



stampa



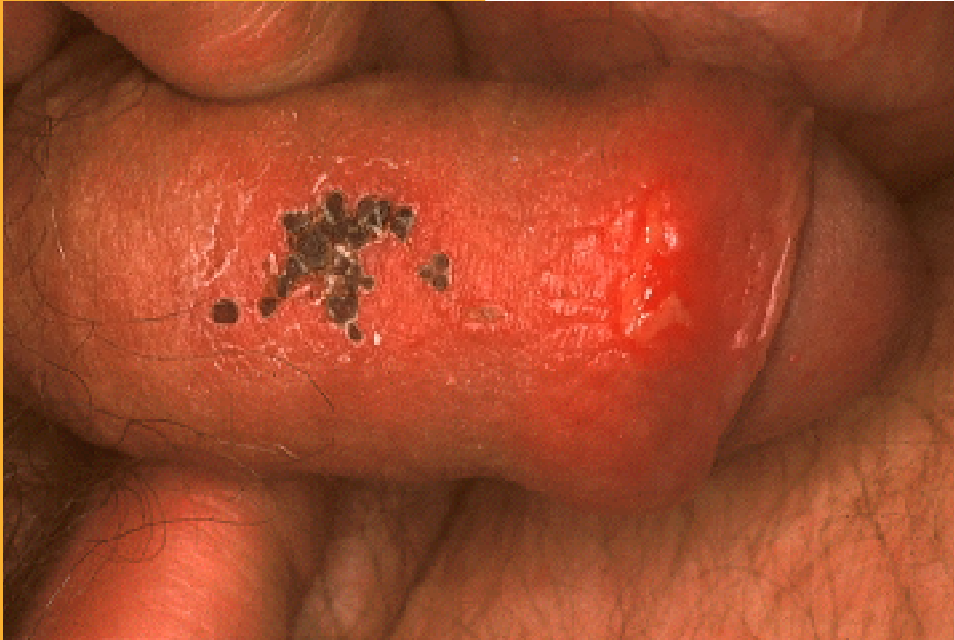ultimo schermo visto



indietro



prossimo



Herpes del tipo II (genitale)

Herpes del pene

Ci sono lesioni che corrispondono ai due stadi dello sviluppo: vescicole su fondo eritematoso situate sul prepuzio (attacco recente) e croste nere sul corpo del pene (attacco più vecchio). Le lesioni sono pruriginose e dolorose. La diagnosi è confermata tramite prelievo di liquido di una vescicola: striscia per diagnosi immunologica con anticorpi monoclonali e coltura.

lesioni basali: Macula eritematosa; Vescicole;
Croste

cause: Infezione



ricerca



contenuti



stampa



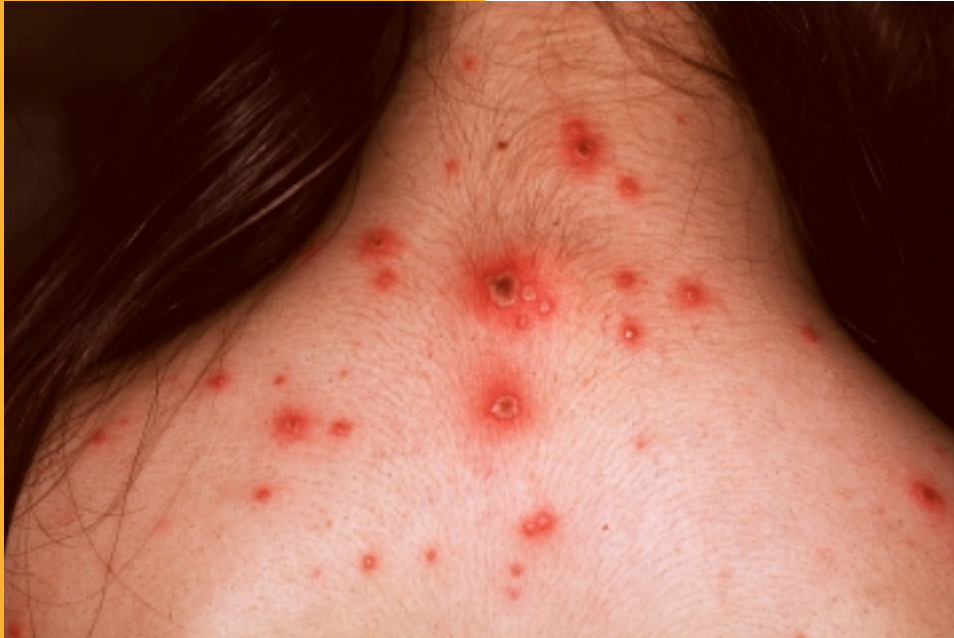ultimo schermo visto



indietro



prossimo



Varicella-zoster

La varicella e l'herpes zoster sono associati all'infezione dovuta al virus Herpes varicellae.

Varicella

Vescicole su un fondo di cute sana o circondate da un anello eritematoso, ben separate l'una dall'altra, il cui liquido s'intorbidisce il giorno seguente. La presenza di un ombelico centrale è tipica. ▶

lesioni basali: Macula eritematosa; Vescicole;
Croste

cause: Infezione



ricerca



contenuti



stampa



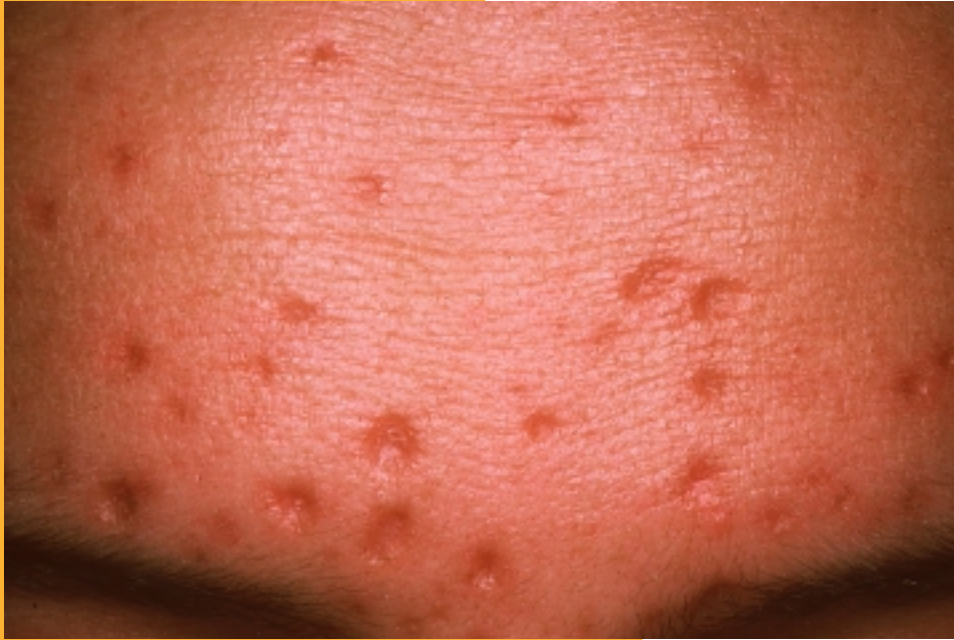ultimo schermo visto



indietro



prossimo



Varicella

continua

Le vescicole si trasformano in una crosta collosa che a volte lascia una cicatrice atrofica quando si stacca.

lesioni basali: Cicatrici

cause: Infezione



ricerca



contenuti



stampa



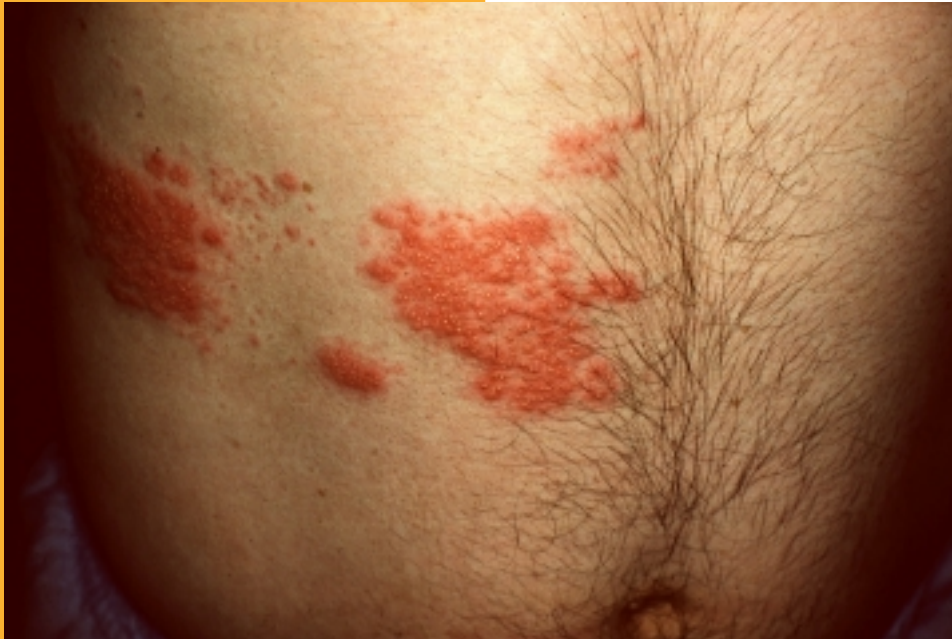ultimo schermo visto



indietro



prossimo



Zoster intercostale

Dermatosi vescicolobollosa preceduta e molto spesso accompagnata da dolori intensi (specialmente nelle persone anziane). Le lesioni sono rigorosamente unilaterali ed in corrispondenza alla regione della radice di un nervo. Nel caso illustrato è implicato un nervo intercostale (fuoco di S. Antonio).

lesioni basali: Macula eritematosa; Vescicole;
Bolle

cause: Infezione



ricerca

contenuti

stampa



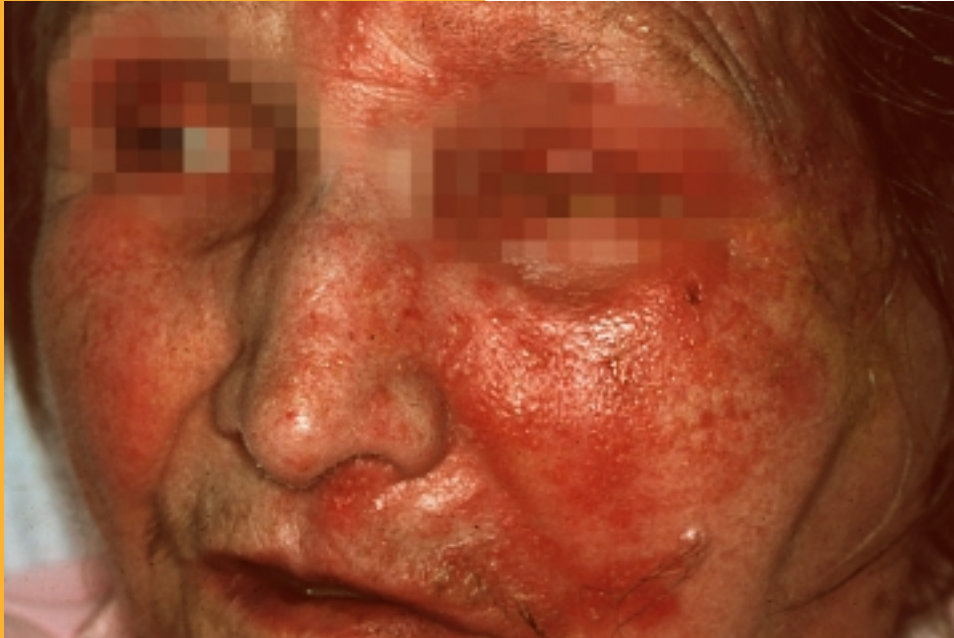ultimo schermo visto



indietro



prossimo



Zoster oftalmico

Nel caso presente la topografia delle lesioni permette di affermare che due rami sono colpiti dal processo infiammatorio : il ramo oftalmico ed il ramo mascellare superiore.

Il terzo ramo, il mascellare inferiore, è stato risparmiato. La presenza di vescicole sulla narice indica che il nervo nasociliare è pure implicato.

lesioni basali: Macula eritematosa; Vescicole

cause: Infezione



ricerca



contenuti



stampa



ultimo schermo visto

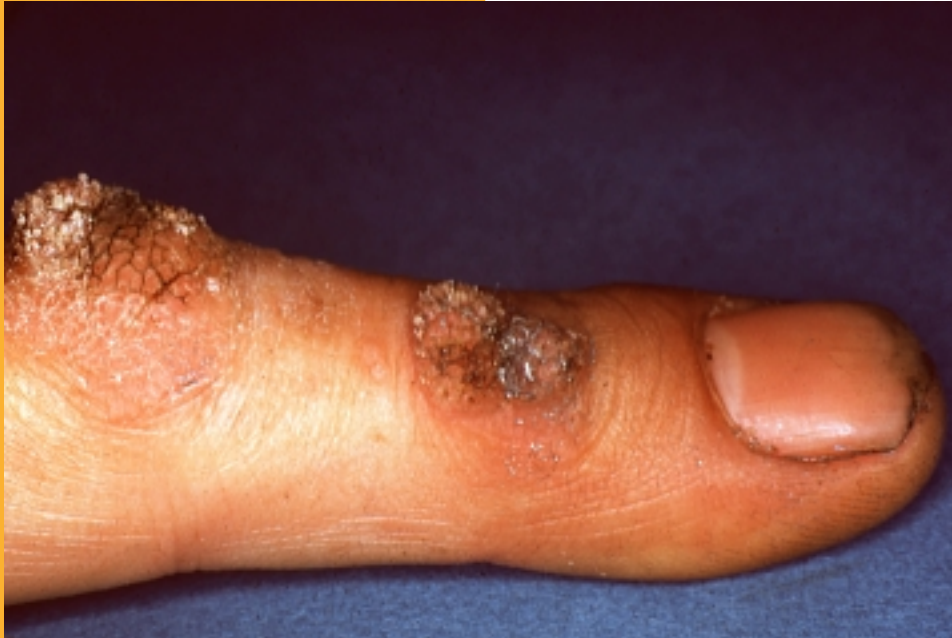

indietro



prossimo

5.2 Gruppo dei papillomavirus



I papillomavirus sono responsabili della comparsa di vari tipi di tumori benigni, le verruche virali.

Verruche comuni

Piccoli tumori sulla superficie dorsale delle dita, grigiastri, cheratosici e ruvidi alla palpazione. Le verruche comuni sono contagiose ed autoinoculabili.

lesioni basali: Papule epidermiche; Verruche; Cheratosi

cause: Infezione



ricerca



contenuti



stampa



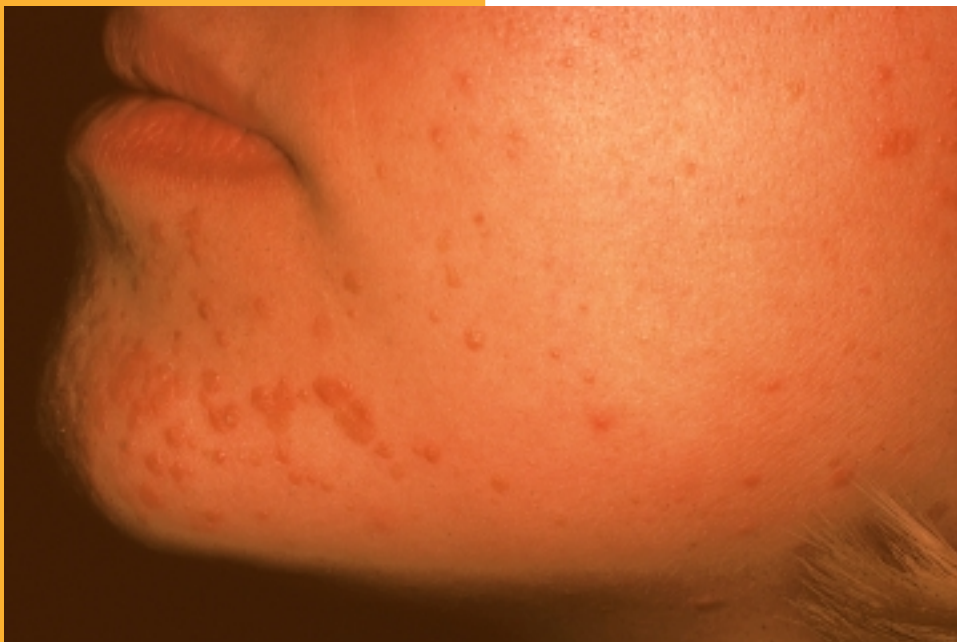ultimo schermo visto



indietro



prossimo



Verruche piane

Sono situate essenzialmente sul palmo e sulla superficie dorsale delle mani o delle dita. Sono papule di colore arancione e poco rilevate. La loro disposizione lineare è tipica (fenomeno di Koebner causato dall'autoinoculazione lungo le strie di grattamento). ▶

lesioni basali: Nessuna specificità

cause: Infezione



ricerca



contenuti



stampa



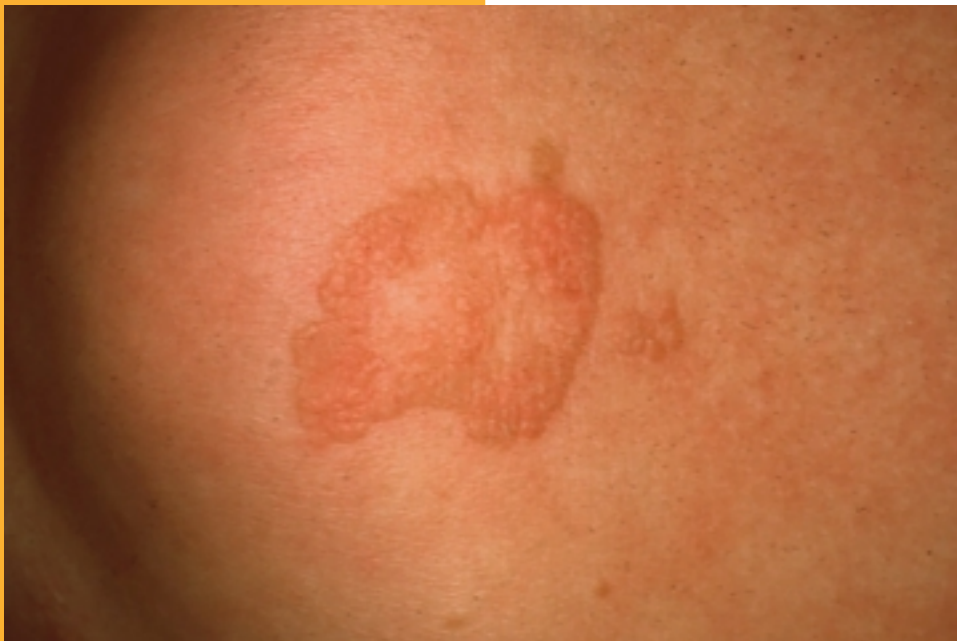ultimo schermo visto



indietro



prossimo



Verruche piane

continua

lesioni basali: Nessuna specificità

cause: Infezione



ricerca



contenuti



stampa



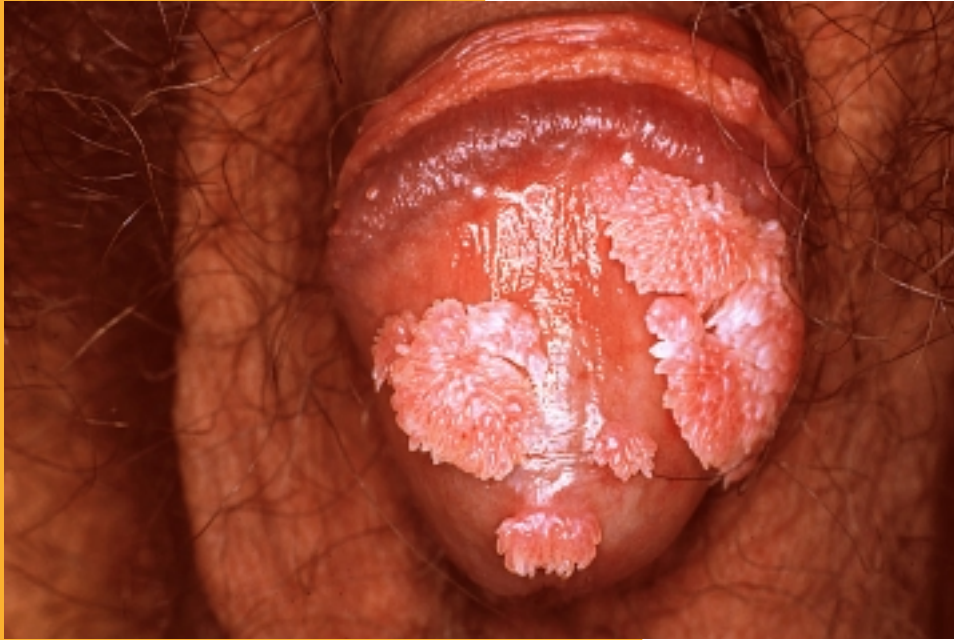ultimo schermo visto



indietro



prossimo



Condilomi acuminati

Formazioni carnose, di colore rossastro, localizzate sugli organi genitali. È una malattia contagiosa (trasmissibile per via sessuale) che può disseminare rapidamente. Talvolta la macerazione è notevole.

lesioni basali: Vegetazioni

cause: Infezione



ricerca



contenuti



stampa



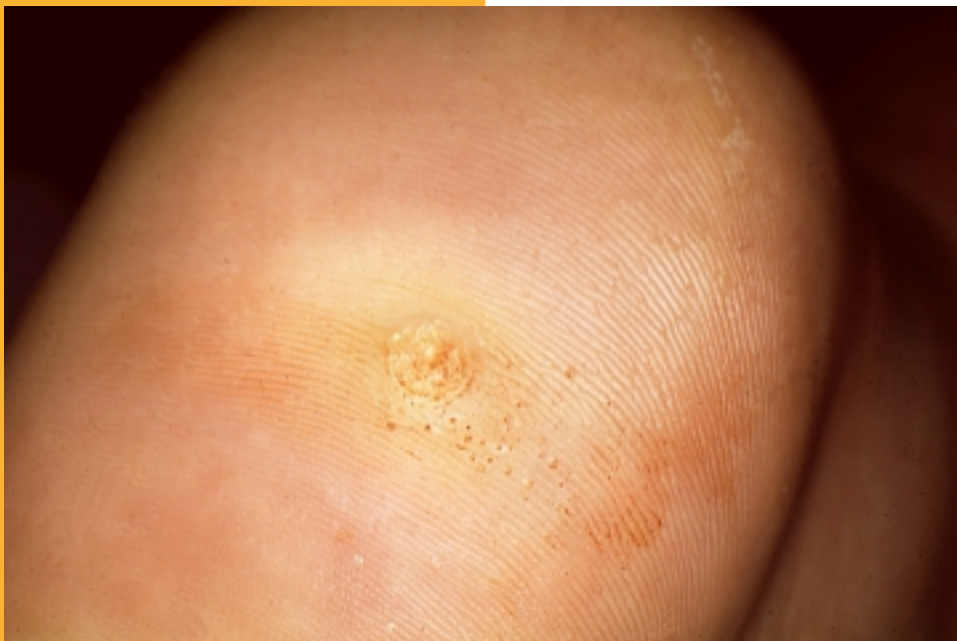ultimo schermo visto



indietro



prossimo



Verruca plantare

Formazione cheratosica ben delimitata, spesso conficcata profondamente nella cute plantare. La scomparsa dei dermatoglifi su tutta la superficie di queste verruche è tipica e permette di distinguere questa lesione da un callo. Una verruca plantare isolata è nota nella nomenclatura classica con il nome di mirmecia.

lesioni basali: Cheratosi

cause: Infezione



ricerca



contenuti



stampa



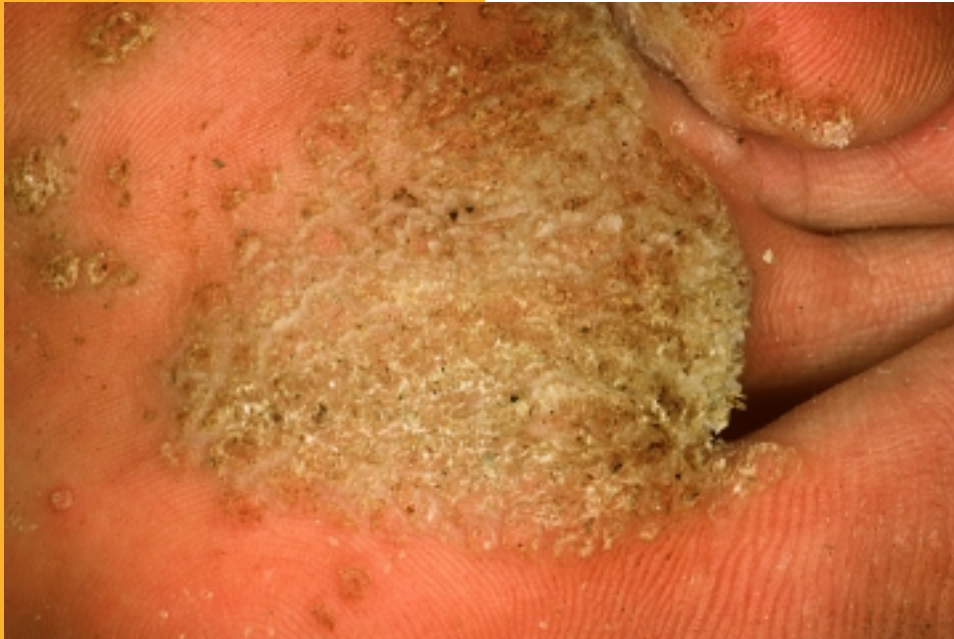ultimo schermo visto



indietro



prossimo



Verruche plantari a mosaico

La giustapposizione di numerose verruche plantari, che disseminano progressivamente, forma una chiazza ipercheratosica. Queste verruche plantari a mosaico sono spesso dolorose (sensibilità alla pressione durante la deambulazione).

lesioni basali: Verruche

cause: Infezione



ricerca



contenuti



stampa



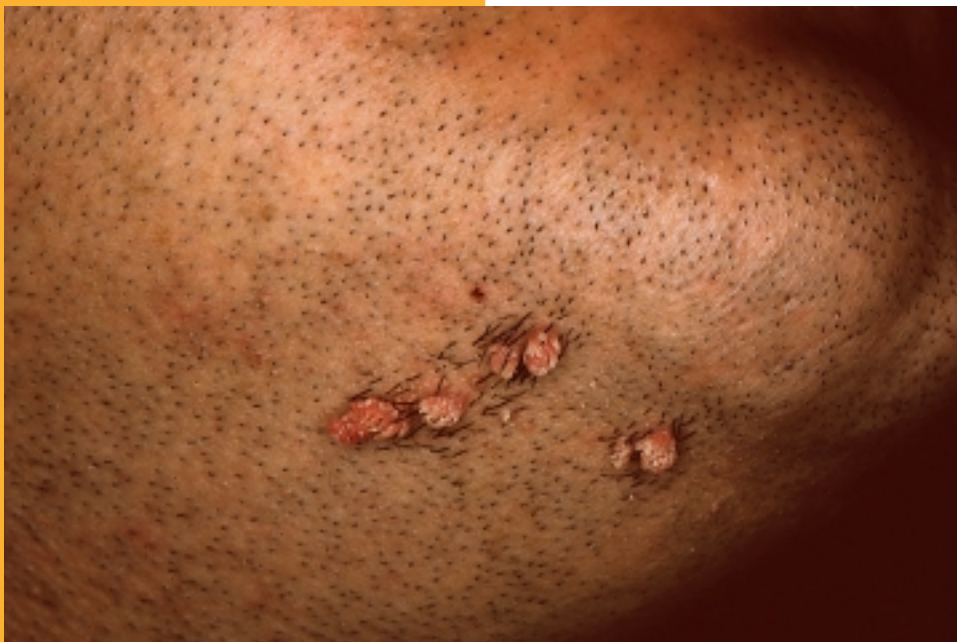ultimo schermo visto



indietro



prossimo



Verruca filiforme o digitata

Piccoli papillomi pedunculati che colpiscono principalmente il viso (naso, lati del collo e guance). Le verruche filiformi si riscontrano tipicamente negli uomini (la rasatura, specialmente con rasoio convenzionale piuttosto che elettrico, contribuisce alla loro disseminazione).

lesioni basali: Verruche

cause: Infezione



ricerca



contenuti



stampa



ultimo schermo visto

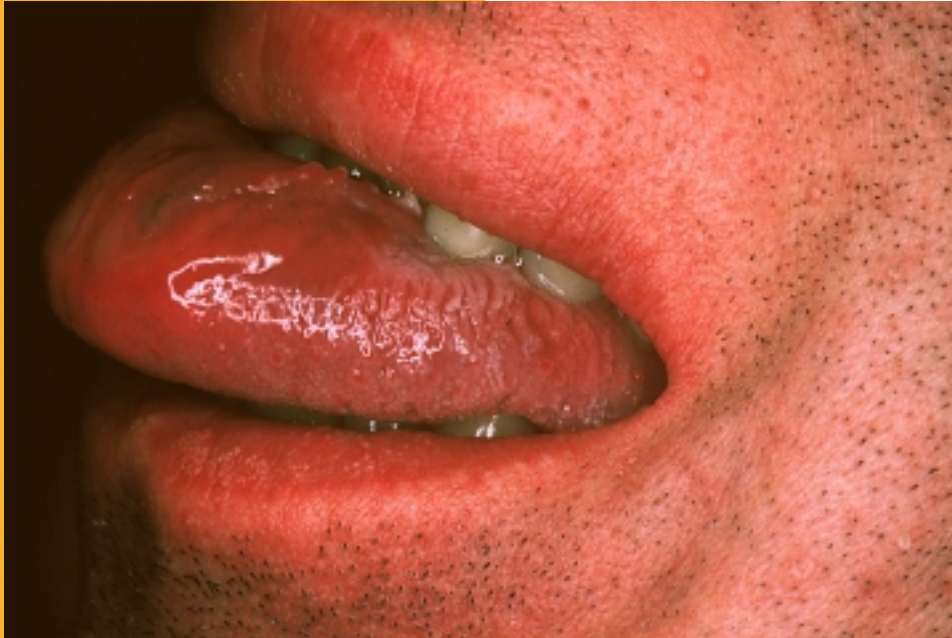

indietro



prossimo

5.3 Virus di Epstein-Barr



Leucoplasia orale capelluta

Comparsa di fini strie biancastre ai margini della lingua. Nella maggior parte dei casi si riscontra la leucoplasia orale capelluta in uomini omosessuali affetti da AIDS. Il termine "capelluta" è meramente descrittivo. L'aspetto capelluto è associato alla iperplasia lineare.

lesioni basali: Papule epidermiche

cause: Infezione



ricerca



contenuti



stampa



ultimo schermo visto

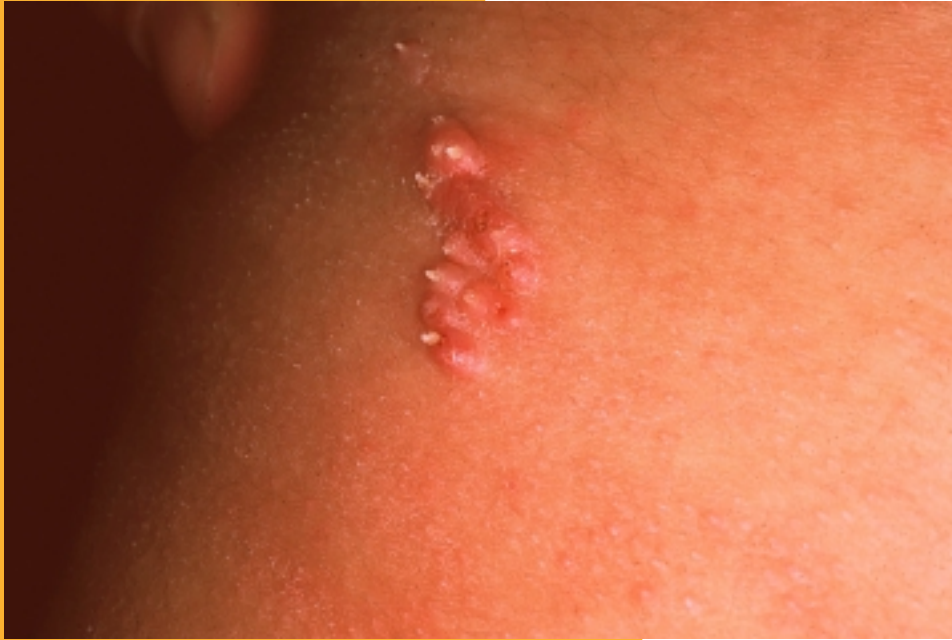

indietro



prossimo

5.4 Gruppo dei pox- e parapox-virus



Mollusco contagioso

Piccole papule arrotondate, di pochi millimetri di diametro, dalla superficie liscia e spesso lucida. Sovente le papule hanno una piccola ombelicatura (cratere, spesso contenente una sostanza biancastra e caseosa). Queste lesioni colpiscono molto frequentemente i bambini e possono essere eventualmente accompagnate da un eczema circondante le lesioni. Il mollusco contagioso è provocato da un poxvirus.

lesioni basali: Papule epidermiche

cause: Infezione



ricerca



contenuti



stampa



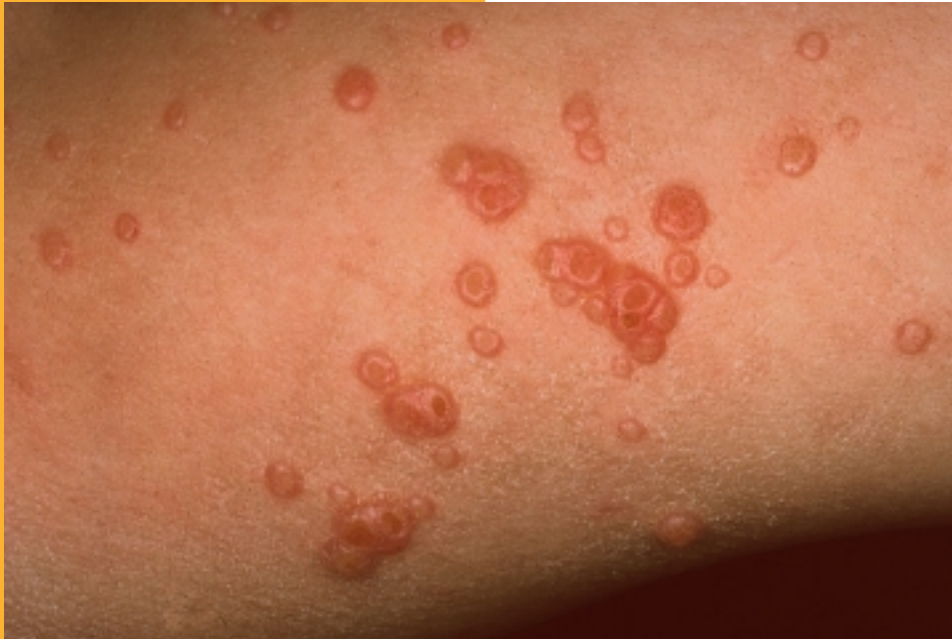ultimo schermo visto



indietro



prossimo



Mollusco contagioso multiplo

Illustrazione della fase di disseminazione delle lesioni. La preferenza topografica per il cavo ascellare è caratteristica. In alcuni casi i molluschi contagiosi possono infiammarsi e si può osservare quindi una sovrinfezione. Nell'adulto, si riscontra il mollusco contagioso nella zona genitale. Un controllo della stato immunologico è indispensabile nei casi in cui le lesioni sono molto numerose (specialmente se si trovano sul viso).

lesioni basali: Papule epidermiche

cause: Infezione



ricerca



contenuti



stampa



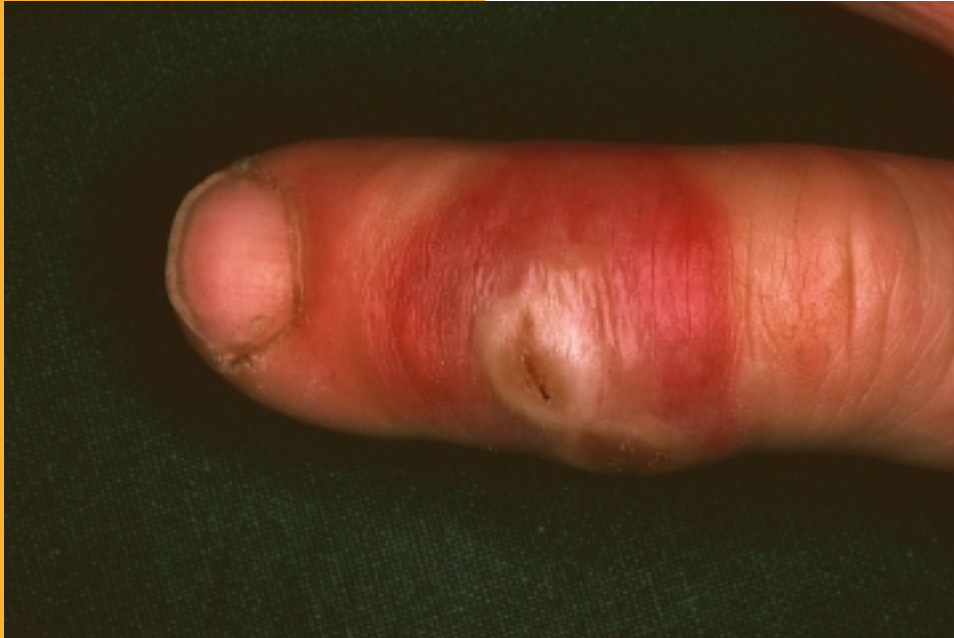ultimo schermo visto



indietro



prossimo



Orf (ectima contagioso di origine ovina)

Papule pseudovescicolari di colore rosso a violetto, che compaiono sulla superficie dorsale di un dito. Il periodo d'incubazione varia da tre giorni a due settimane dopo il contatto con un animale ammalato (di solito una pecora). Regredisce senza complicazioni in circa due settimane. Una sovrinfezione batterica non è rara. L'orf è causato da un parapoxvirus.

lesioni basali: Papule dermo-epidermiche

cause: Infezione



ricerca



contenuti



stampa



ultimo schermo visto

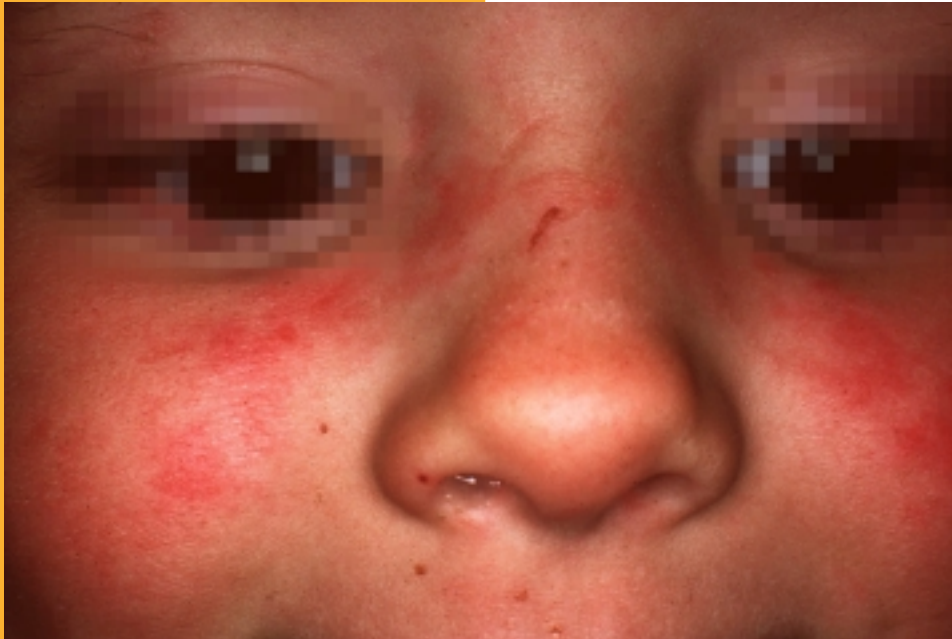

indietro



prossimo

5.5 Altri virus



Eritema infettivo

Eruzione maculopapulosa, a forma di "ali di farfalla", che conferisce un aspetto tumido, come "schiaffeggiato" al viso.

Lo sviluppo in due fasi delle lesioni al viso è tipico.

Dopo il secondo attacco compaiono sovente numerose maculopapule rosee, policicliche o circinate, che disegnano arabeschi sugli arti. ▶

lesioni basali: Macula eritematosa;
Papule dermiche

cause: Infezione



ricerca



contenuti



stampa



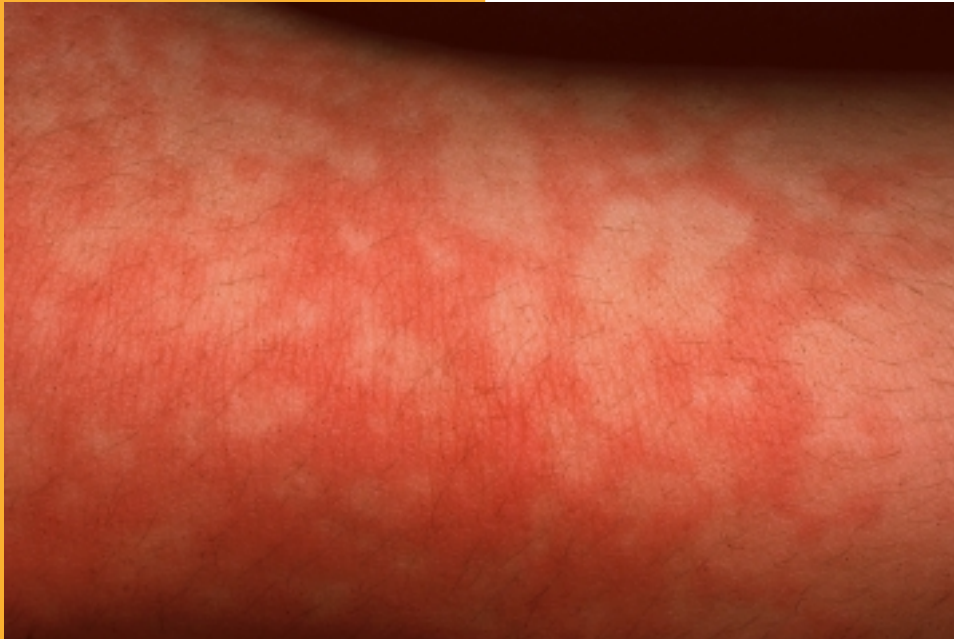
ultimo schermo visto



indietro



prossimo



Eritema infettivo

continua

L'eruzione scompare entro circa 10 giorni ed è causata dal Parvovirus B 19.

lesioni basali: Macula eritematosa;
Papule dermiche

cause: Infezione



ricerca



contenuti



stampa



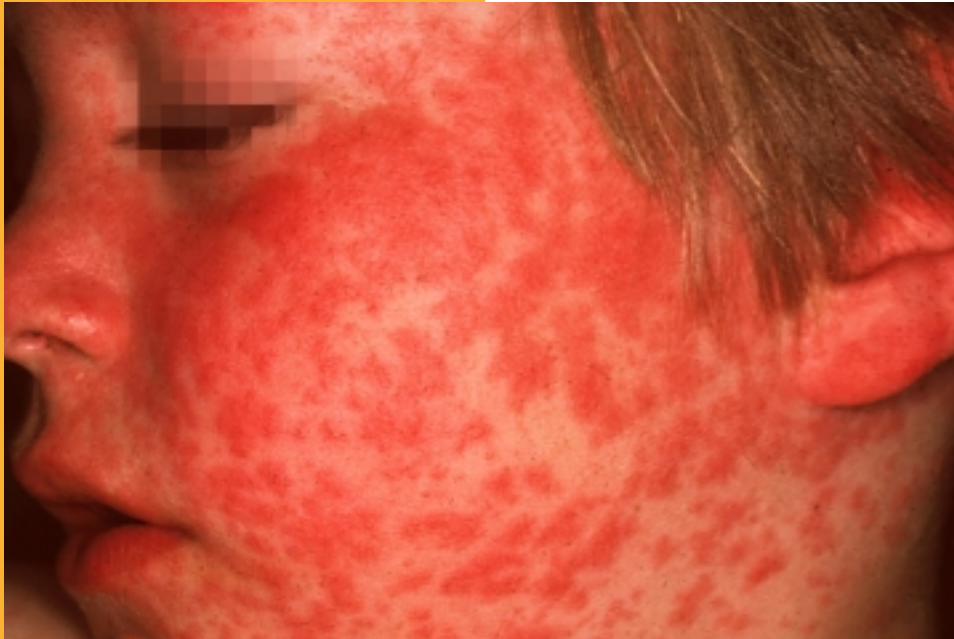ultimo schermo visto



indietro



prossimo



Morbillo

Eruzione maculopapulosa, molto pronunciata sul viso. Un enantema è pure presente. Qualche zona di cute indenne rimane sempre visibile. Molto spesso c'è una sovrinfezione batterica ONG ed una iniezione di sangue nelle congiuntive. Il morbillo è causato da un paramyxovirus.

lesioni basali: Macula eritematosa;
Papule dermiche

cause: Infezione



ricerca



contenuti



stampa



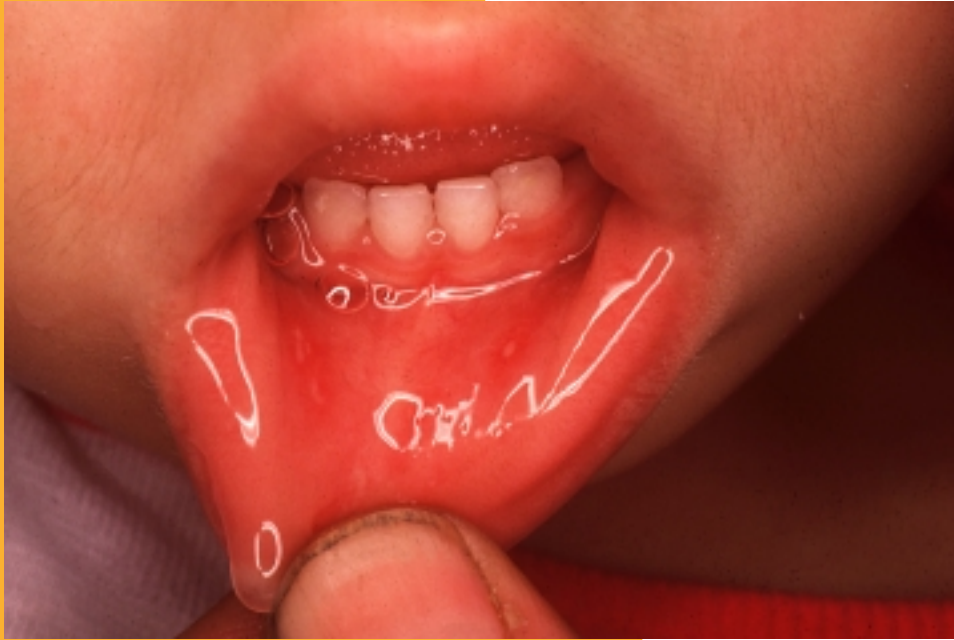ultimo schermo visto



indietro



prossimo



Malattia "mani-piedi-bocca"

Enantema intraorale della parte anteriore della bocca, con piccole vescicole grigiastre che si rompono molto rapidamente. Il dolore che ne risulta può rendere difficile la masticazione. ▶

lesioni basali: Macula eritematosa;
Vescicole

cause: Infezione



ricerca



contenuti



stampa



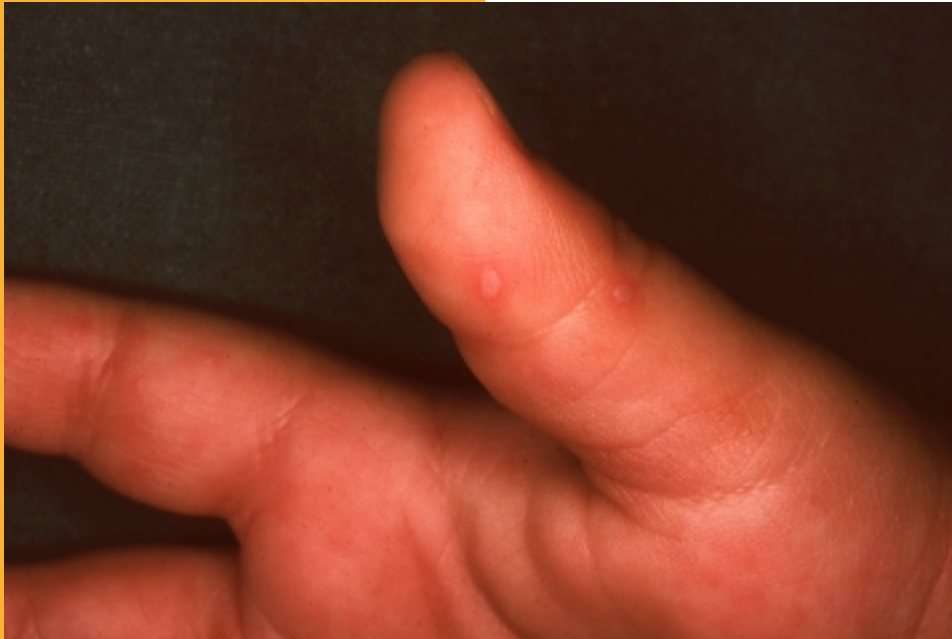ultimo schermo visto



indietro



prossimo



Malattia "mani-piedi-bocca"

continua

Sulle mani e sui piedi compaiono piccole vescicole ovali, del diametro di 3 a 4 millimetri, di colore bianco-grigiastro e circondate da un alone eritematoso. ▶

lesioni basali: Macula eritematosa;
Vescicole

cause: Infezione



ricerca



contenuti



stampa



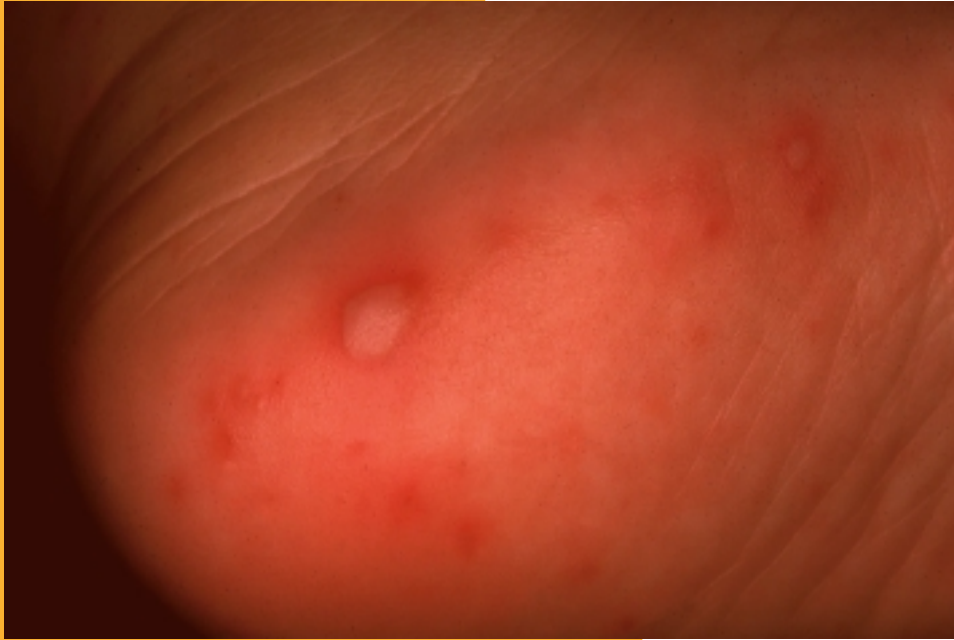ultimo schermo visto



indietro



prossimo



Malattia "mani-piedi-bocca"

continua

C'è una vaga sensazione di dolore. La regressione è rapida; a volte si osserva una linfadenopatia disseminata. Lesioni simili vengono talvolta riscontrate sui glutei. Esse sono generalmente provocate da virus Coxsackie A 16. Anche altri virus del tipo Coxsackie possono esserne la causa.

lesioni basali: Macula eritematosa; Vescicole

cause: Infezione



ricerca



contenuti



stampa



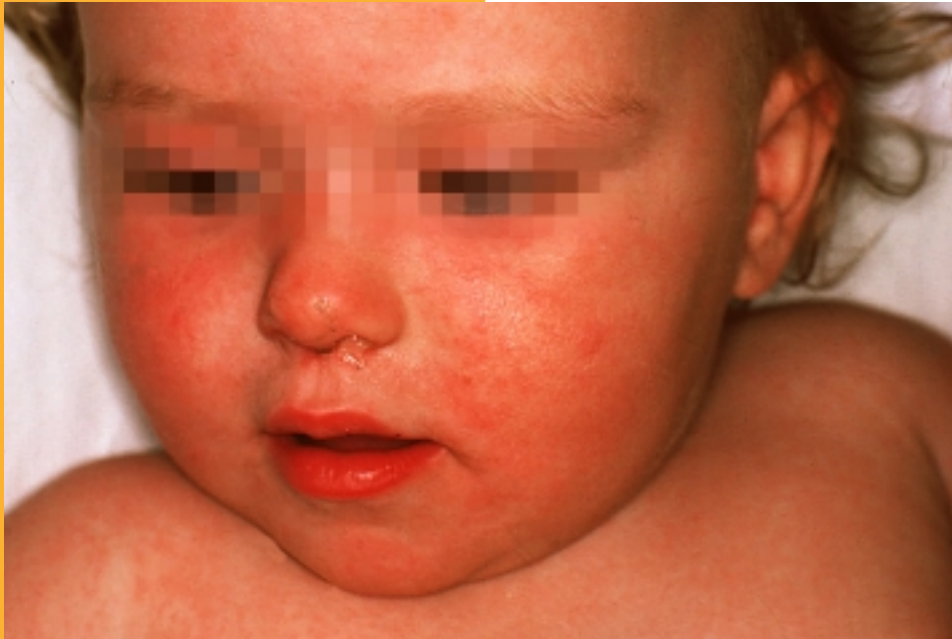ultimo schermo visto



indietro



prossimo



Rosolia

Eruzione maculo-eritematosa relativamente poco importante, accompagnata da linfadenopatia suboccipitale con forte gonfiore. Altre caratteristiche da ritenere sono il colore rosa pallido e l'assenza di influenze negative sullo stato di salute generale. Nell'adulto e nell'adolescente i sintomi sono spesso più pronunciati (febbre ed eruzione più intense). L'agente patogeno è un togavirus.

lesioni basali: Macula eritematosa

cause: Infezione



ricerca



contenuti



stampa



ultimo schermo visto

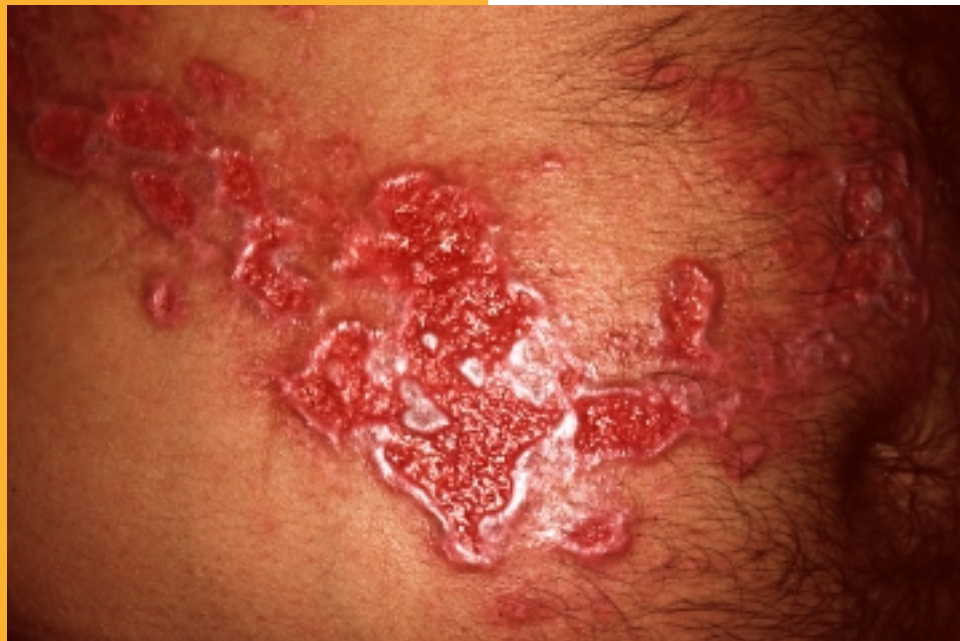

indietro



prossimo

5.6 Marchi dell'aids sulla cute e le mucose



Herpes zoster necrotico

Ulcere multiple che si sviluppano da chiazze necrotiche. Queste lesioni ulcerate si sono propagate notevolmente e dopo diverse settimane hanno lasciato chiazze cicatrizzate e un po' atrofiche. ▶

lesioni basali: Gangrena; Ulcere

cause: Infezione



ricerca



contenuti



stampa



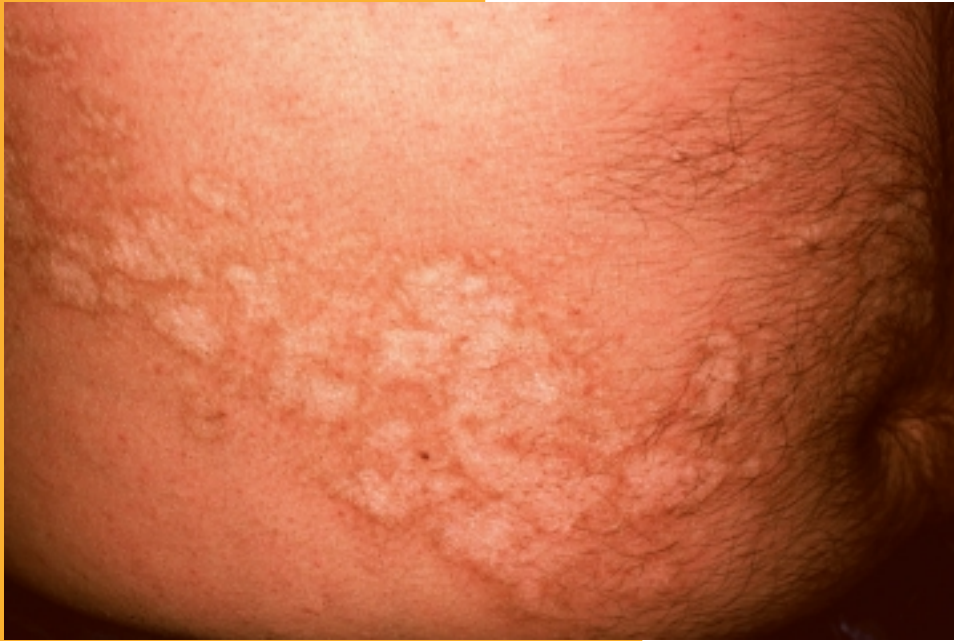ultimo schermo visto



indietro



prossimo



Herpes zoster necrotico

continua

lesioni basali: Cicatrici

cause: Infezione



ricerca



contenuti



stampa



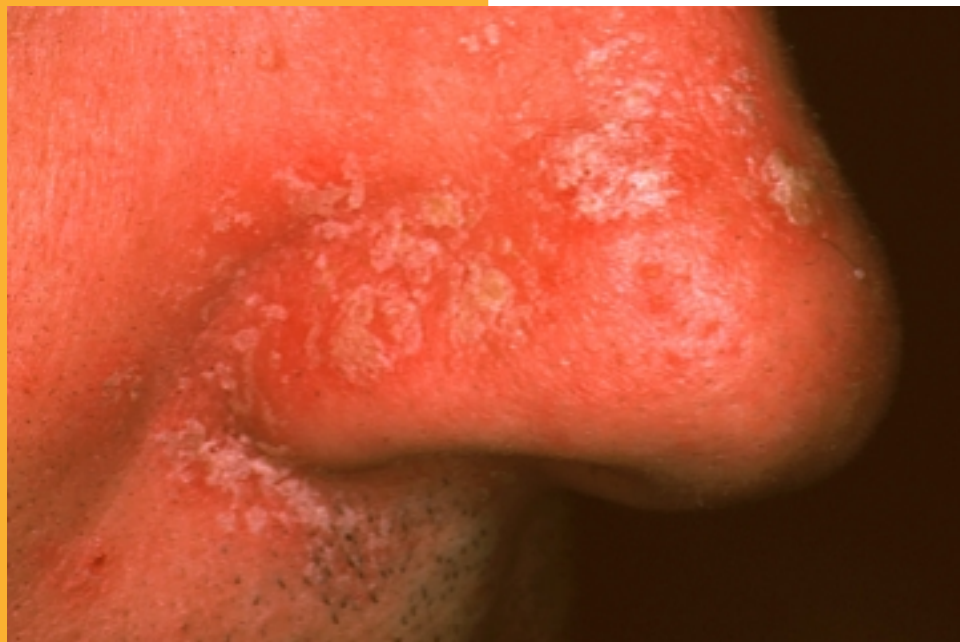ultimo schermo visto



indietro



prossimo



Dermatite seborroica

Durante il decorso di un'infezione da HIV si possono osservare dermatiti seborroiche, spesso gravi e resistenti ai trattamenti convenzionali. Nel caso presente l'implicazione di tutta la piramide nasale è stata il primo segno di un'infezione da HIV.

lesioni basali: Macula eritematosa; Squame

cause: Infezione



ricerca



contenuti



stampa



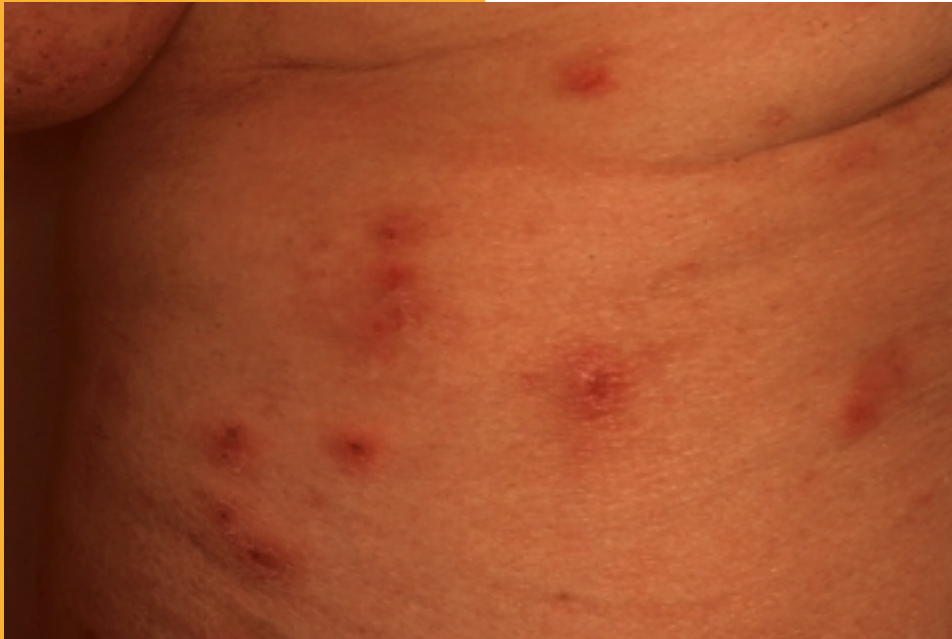ultimo schermo visto



indietro



prossimo



Prurigo

In molti casi si osservano lesioni simili al prurigo (noduli escoriati) accompagnate (o causate) da un prurito diffuso. L'implicazione del tronco è abbastanza tipica.

lesioni basali: Noduli;
Escoriazioni (od ulcerazioni)

cause: Infezione



ricerca



contenuti



stampa



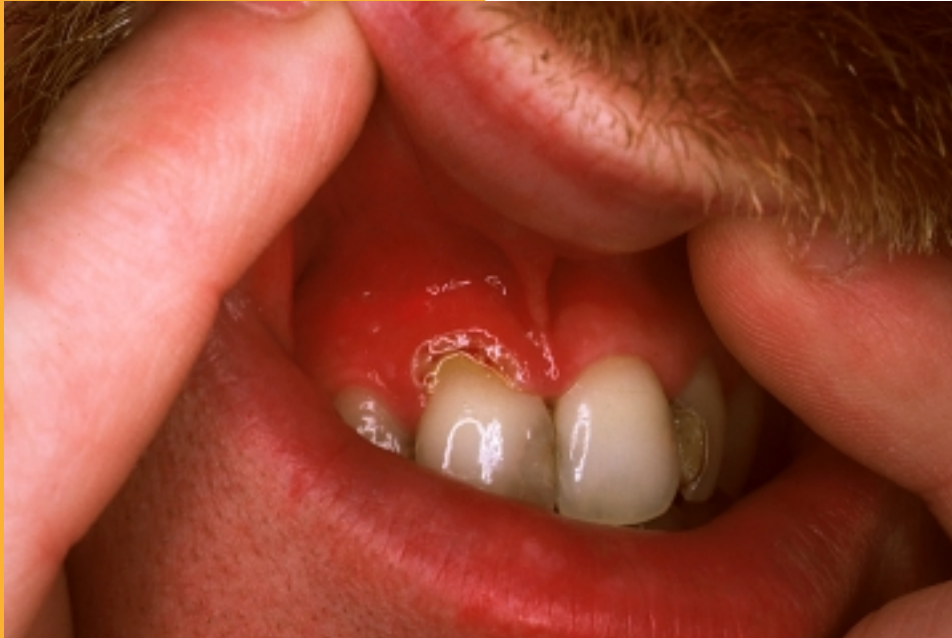ultimo schermo visto



indietro



prossimo



Gengivite

Eritema purulento localizzato sulla giunzione dentogengivale (presenza di batteri fusiformi ed a spirale).

La periodontite è dolorosa e non tende a regredire spontaneamente.

lesioni basali: Macula eritematosa; Ulcere

cause: Infezione



ricerca



contenuti



stampa



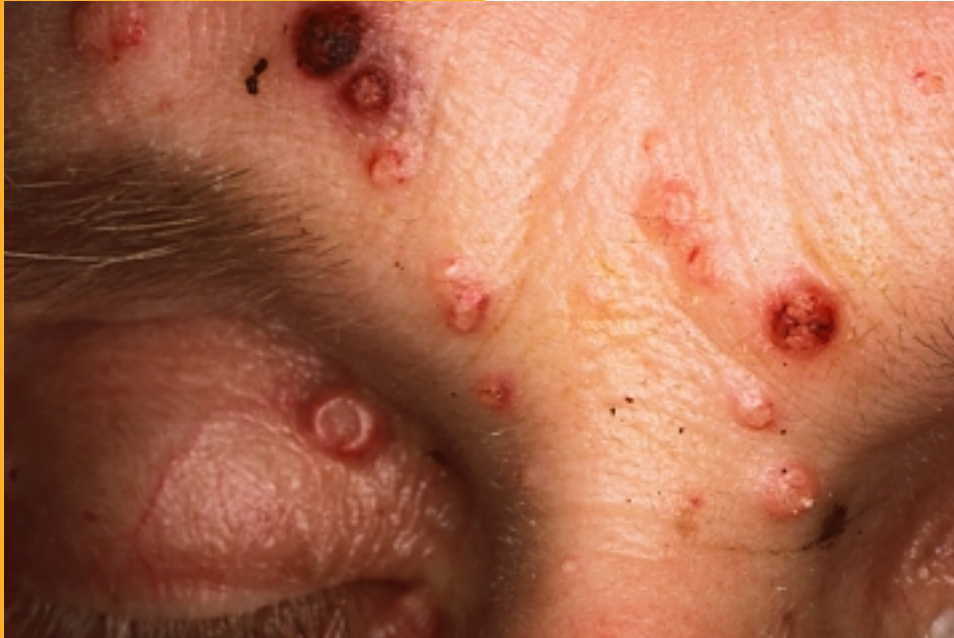ultimo schermo visto



indietro



prossimo



Mollusco contagioso

Nei casi di AIDS si possono osservare numerosissimi molluschi sul viso, a volte con qualche lesione apparentemente emorragica. I molluschi sono di solito profondamente incassati nella cute. Il curettage è piuttosto difficile. I molluschi hanno una spiccata tendenza a moltiplicarsi.

lesioni basali: Papule epidermiche

cause: Infezione



ricerca



contenuti



stampa



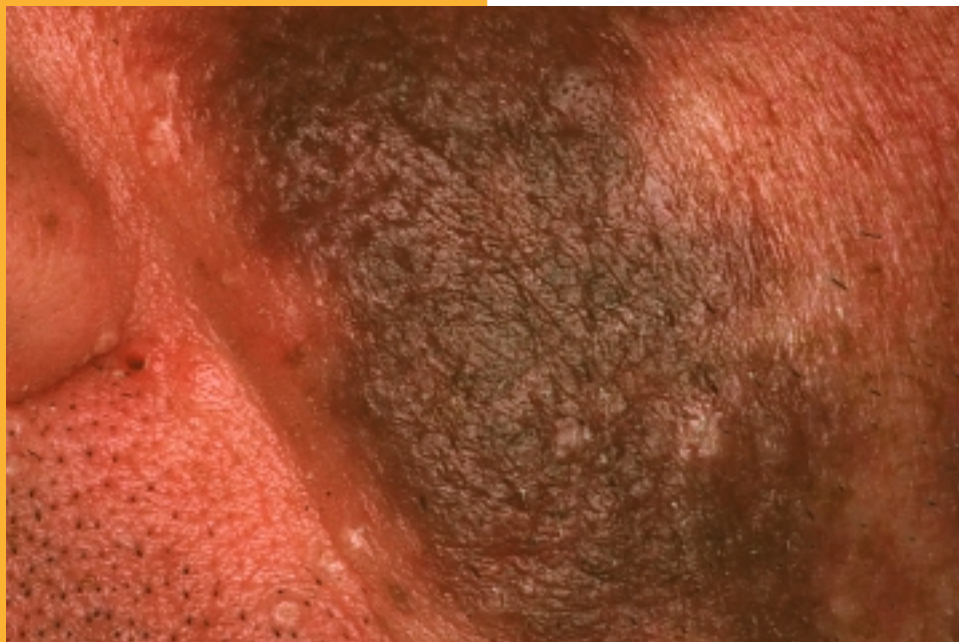ultimo schermo visto



indietro



prossimo



Sarcoma di Kaposi

Lesione papulo-angiomatosa di colore purpureo. Nei pazienti di AIDS predilige il viso. Nel caso presente si possono notare i noduli di Kaposi affiancati da molluschi contagiosi. ▶

lesioni basali: Papule dermiche; Noduli

cause: Infezione



ricerca



contenuti



stampa



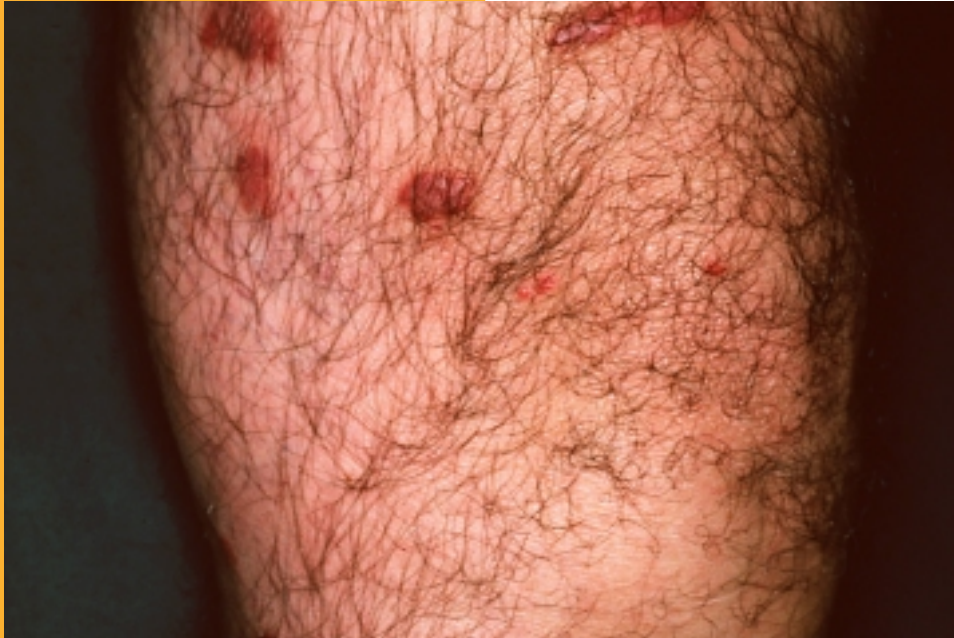ultimo schermo visto



indietro



prossimo



Sarcoma di Kaposi

continua

I noduli di Kaposi possono comparire in grande numero sull'intera cute. Questi noduli posseggono margini ben precisi con orli angolosi. Pure qui il colore violetto è caratteristico. I noduli sono di solito assolutamente indolori.

lesioni basali: Papule dermiche; Noduli

cause: Infezione



ricerca



contenuti



stampa



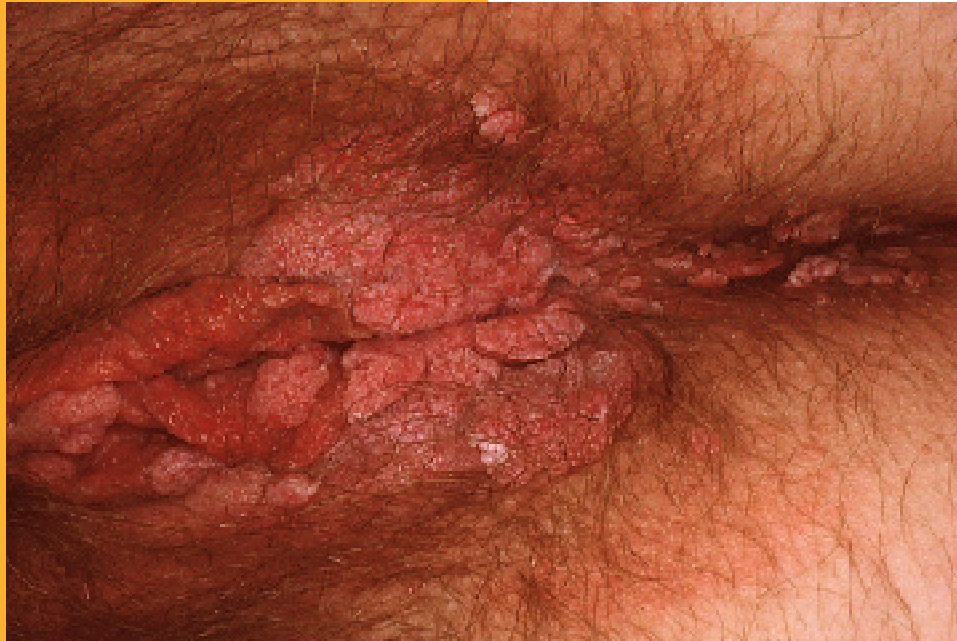ultimo schermo visto



indietro



prossimo



Condilomi acuminati

Una disseminazione anormalmente estesa o rapida di condilomi acuminati deve sempre far sorgere il sospetto che il paziente sia sieropositivo all'HIV. Nel caso presente i condilomi acuminati si sono propagati all'intera vulva ed all'interno del canale vaginale.

lesioni basali: Vegetazioni

cause: Infezione



ricerca



contenuti



stampa



ultimo schermo visto



indietro



prossimo